УДК 592

М.Г. Попова, Г.П. Островерхова

МИКРОМОРФОЛОГИЧЕСКИЕ ИЗМЕНЕНИЯ ОРГАНОВ И ТКАНЕЙ КОШАЧЬЕЙ ДВУУСТКИ – *OPISTHORCHIS FELINEUS* (RIVOLTA, 1884) ПОСЛЕ ВОЗДЕЙСТВИЯ ЭКОРСОЛОМ

Впервые были выявлены гистологические изменения органов и тканей кошачьей двуустки (*Opisthorchis felineus*, Rivolta, 1884) после воздействия фитопрепаратом – экорсолом; доказана эффективность данного лекарственного средства.

Проводившееся многие годы лечение описторхоза медикаментозными средствами (хлоксил, бильтрицид и др.) обнаруживало отрицательное воздействие на здоровье человека.

В нвстоящее время возникает необходимость в использовании новых препаратов, эффективно действующих на описторха и минимально – на организм человека. В связи с этим рядом научных учреждений, в частности Московской государственной академией и Кемеровской государственной академией, сотрудниками двух биологических кафедр Ю.К. Богоявленским и Л.В. Начевой проводились комплексные исследования по влиянию других антигельминтиков нового поколения (празиквантель, азинокс, флюбендазол, альбендазол и мебендазол) на разные морфологические структуры описторха. Было установлено значительное число нарушений в морфологии и гистохимии описторха [1. Т. 44. С. 9; 2. Т. 6. С. 76].

Целью нашего исследования было выявление гистологических изменений тканей и органов описторха после воздействия экорсолом, основу которого составляет экстракт коры осины. Экорсол – это фитопрепарат, который является более безопасным для организма человека антигельминтиком при лечении описторхоза, чем применяемое в настоящее время основное медикаментозное средство – бильтрицид.

Материалы и методы

Объектом исследования были трематоды, полученные из желчных протоков печени золотистых хомячков после экспериментального заражения. Половозрелые особи сосальщиков фиксировались в 70 % спирте; материал после фиксации обезвоживали в спиртах восходящей концентрации (60, 70, 80, 90, 100%) в течение 1–2 сут; готовили смесь хлороформа и 100% спирта (в соотношении 1:1); чистый хлороформ в 2 порциях по 10–15 мин; пропитывали материал кашицеобразной смесью хлороформа и парафина в термостате при температуре 37°С в течение 12–18 ч, а также парафином в термостате при 56ºС в течение 30–45 мин; заливали в парафин с добавлением воска.

Срезы толщиной 5–6 мкм окрашивали гематоксилином Романовского – Гимза и краской по Ван-Гизону. Гистологические препараты после окрашивания изучались нами в световом микроскопе «Микмед-6» с фотонасадкой цифровой фотокамеры Canon. Работа проводилась на кафедре зоологии беспозвоночных Томского государственного университета.

Результаты впервые проведенных исследований показали, что после лечения антигельминтным препаратом экорсолом выявляется нарушение всех тканевых структур.

Тегумент набухает, местами частично расплавляется, иногда полностью отсутствует (рис. 1, 2).

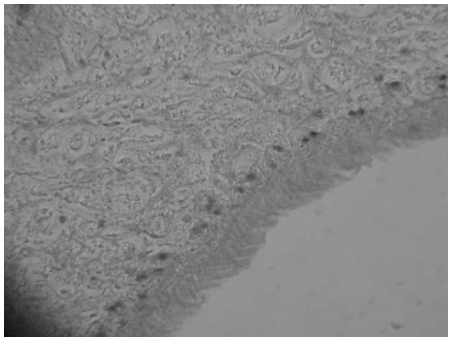

Рис. 1. Тегумент и паренхима (норма)

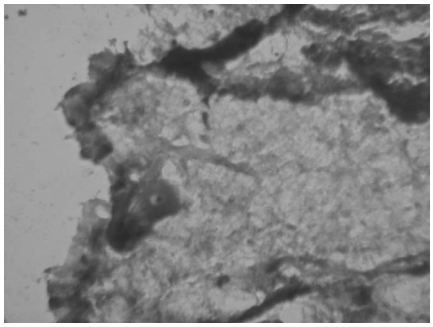

Рис. 2. Разрушенный тегумент и паренхима после воздействия экорсола

Кишечник на всем протяжении микроворсинки апикальной части кишечного эпителия отсутствуют, а базальная часть его эпителиальной выстилки отечна. На некоторых участках, особенно в средней части тела, вся стенка кишечника, включая эпителиальную выстилку, рыхлая, и нарушена ее четкая граница с окружающей паренхимой. В передних отделах эпителий кишечника полностью отсутствует, стенки кишечных ветвей изнутри имеют «лысый» вид (рис. 3, 4).

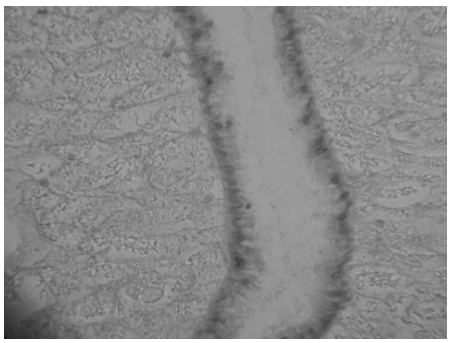

Рис. 3. Кишечник описторха (норма)

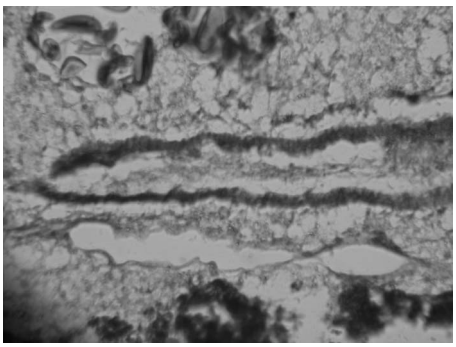

Рис. 4. Кишечник описторха после воздействия экорсола

Паренхима на всем протяжении тела гельминта представлена рыхлой массой разорванных волокон, и ее ячеистый рисунок теряется за счет распада соединительной ткани, из которой образуются эти ячейки (см. рис. 2).

Половая система. Желточники распадаются латерально и идут вдоль всего тела. Разрушаются их фолликулярные формы, изменяются желточные клетки, которые хаотично собираются в группы. При этом наблюдается слияние клеток и выделение желточных гранул за их пределы; гранулы группируются в крупные скопления, склеротизирующиеся в некоторых местах. Вокруг желточников паренхима расплавлена и представлена полостями (рис. 5, 6).

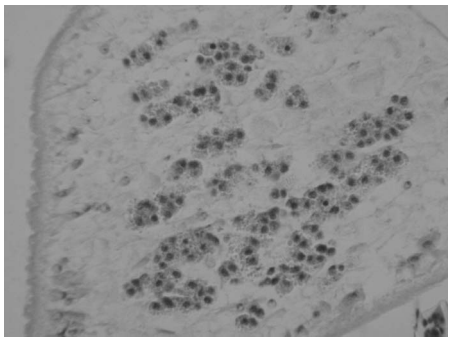

Рис. 5. Гранулы в желточных клетках (норма)

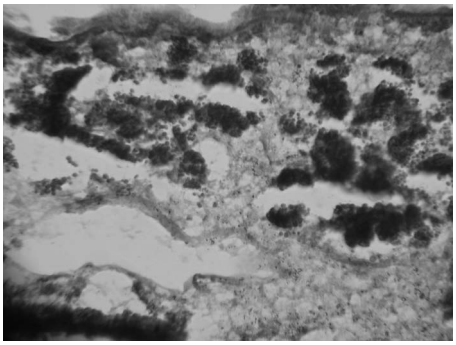

Рис. 6. Желточники после воздействия экорсола

Семяприемник имеет деформированную стенку, местами расплавленную, содержание семяприемника сжатое и распадается в центре, а вокруг большая зона запустения (рис. 7, 8).

Семенник теряет свою лопастную форму, контуры его размыты, как правило, в норме на гистологических срезах видны все стадии сперматогенеза, но после воздействия экорсола выделить зоны, соответствующие развитию половых клеток, не представляется возможным. В отдельных местах слабо выявляются единичные размытые «локоны». В целом можно сказать, что зоны гаметогенеза разрушены (рис. 9, 10).

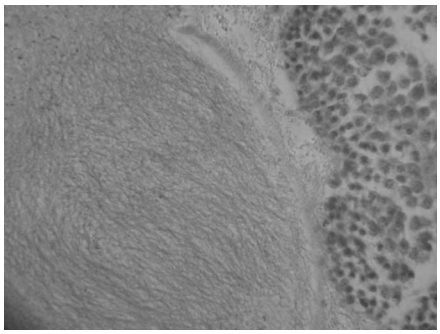

Рис. 7. Семяприемник (слева) и яичник (справа) описторха (норма)

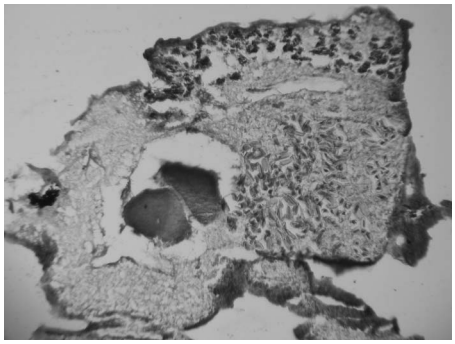

Рис. 8. Семяприемник и разрушенная петлевидная структура матки после воздействия экорсола

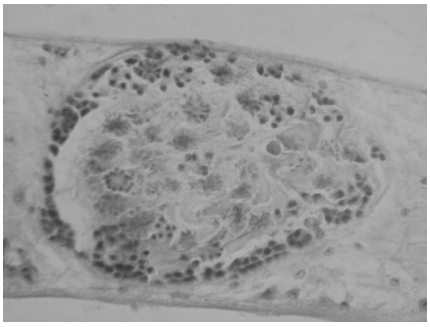

Рис. 9. Семенник гельминта (норма)



Рис. 10. Разрушенный семенник после воздействия экорсола

Яичник, в котором обычно четко выражены пристеночная зона размножения овогоний, расплавлен, контуры его разорваны и смешанная масса неопределенных клеток расположена по периферии (рис. 11, 12).

Матка – в норме имеет четко выраженные петли с хорошо контурируемой стенкой. После воздействия препаратом петлевидная структура отсутствует, и стенки матки расплавлены, яйца занимают все пространство, включая паренхиму (см. рис. 8).

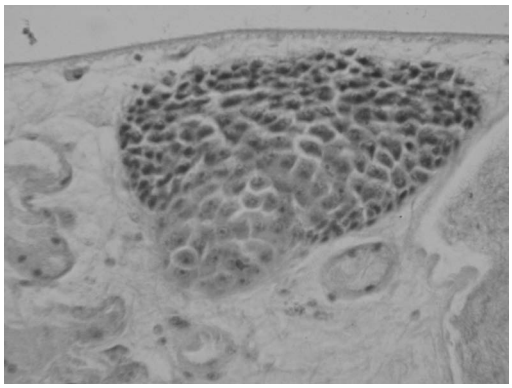

Рис. 11. Яичник описторха (норма)

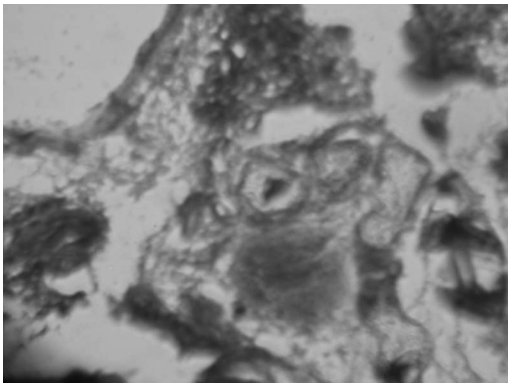

Рис. 12. Разрушенный яичник после воздействия экорсола

Яйца – хорошо разделимые на три группы (незрелые, дробящиеся и зрелые) в норме, теряют свою структуру после воздействия препарата. Содержимое яиц разрушено и представлено гомогенной массой, занимающей 1/3 яйца.

Встречается много яиц деформированных, набухших, без содержимого или разорванных. Это свидетельствует о том, что процессы образования личинки полностью прекращены (рис. 13, 14).

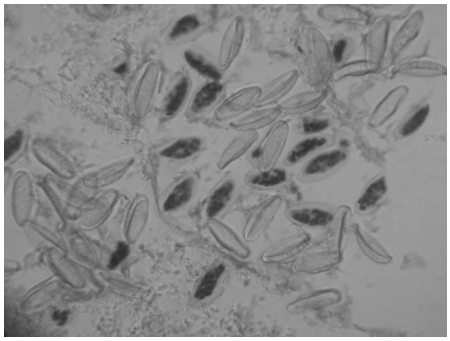

Рис. 13. Зрелые и дробящиеся яйца (норма)

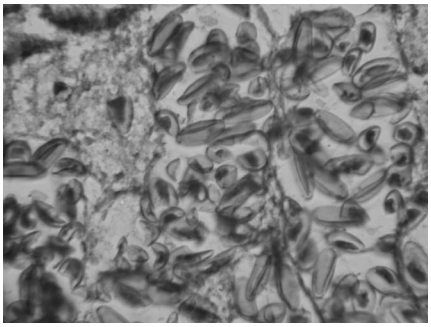

Рис. 14. Яйца описторха после воздействия экорсола

В *паренхиме* были обнаружены в поверхностных слоях нервные клетки с разрушенными отростками, гомогенно окрашенной цитоплазмой, крупным ядром, которое частично имеет темную окраску, что характерно для нормы (обычно ядро нервных клеток светлое) на фоне темно-окрашенной кариоплазмы видно темное ядрышко.

Таким образом, микроморфологические данные показывают несомненный эффект действия экорсола на ткани и органы описторха. При этом характер микроморфологических изменений гельминта сходен с таковыми других препаратов (празиквантеля, азинокса, флюбендазола, альбендазола и мебендазола).

ЛИТЕРАТУРА

1. *Богоявленский Ю.К., Начева Л.В.* // Бюллетень ВИГИСа. М., 1986. Т. 44. С. 9–11.
2. *Богоявленский Ю.К., Начева Л.В.* // Сб. науч. трудов НИИ паразитологии. Баку, 1986. Т. 6. С. 76–77.

Статья поступила в редакцию журнала 20 ноября 2006 г., принята к печати 11 декабря 2006 г.